

Mini-Relato de Caso**Macroprolactinoma e Cabergolina**

Macroprolactinoma and Cabergoline

Péricles Maranhão-Filho¹, João Carlos Campos²

Feminina, 45 anos. Em outubro de 2005 deu entrada na emergência do INCA em estado de coma. História de cefaléia contínua e alteração de comportamento há 12 meses, reputados como “depressão”. Nas últimas semanas ocorreu intensificação do quadro álgico acrescido de vômitos, e nas últimas horas redução do nível de consciência. Ao exame neurológico: coma sem sinais de localização. Tomografia computadorizada de crânio: hidrocefalia. Depois de realizada derivação ventrículo-peritoneal houve rápida recuperação do nível de consciência. O exame de ressonância magnética (RM) do crânio revelou volumosa lesão bocelada com fulcro selar e extensão infra, supra e para-selar, englobando ambas as carótidas e captante do meio de contraste (Figura1A). A dosagem sérica de prolactina foi de 15.340,0 ng/mL (normal entre 2.2 e 29.9 ng/mL para mulheres¹). Iniciado tratamento com cabergolina (CBG) e acompanhamento ambulatorial com exames seriados, observou-se redução progressiva tanto da lesão quanto dos níveis séricos de prolactina. Em março

de 2008 a paciente encontrava-se assintomática, a RM não evidenciava mais a lesão cerebral (Figura1B), e o nível sérico de prolactina era de 4.2 ng/mL.

A CBG é um agonista dopaminérgico de ação prolongada e posologia fácil por via oral. Embora já consagrado como opção terapêutica nos adenomas secretantes de prolactina², é sempre prazeroso rever a imagem impactante do seu efeito sobre os macroprolactinomas.

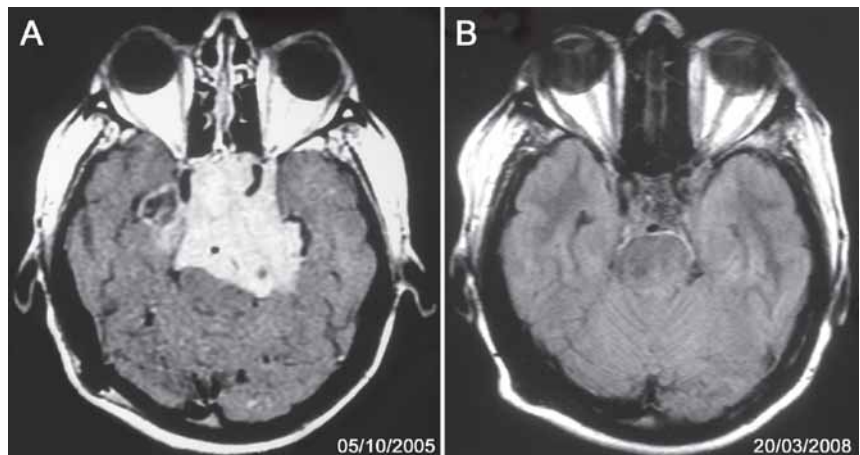


Figura 1. RM de crânio cortes axiais ponderados em T1 com contraste. Pré-tratamento (A), e pós-tratamento com CBG (B).

Referências

1. Silva CMV et al. Prolactina e seus excessos em mulheres não-gestantes. *Universitas Ciência e Saúde* 2002; 3(1):101-107.
2. Musolino N R C, et al. Cabergolina como Alternativa no Tratamento Clínico de Prolactinomas. Experiência na Intolerância/ Resistência à Bromocriptina. *Arq Bras Endocrinol Metab* 2000; 44(2):139-143.

¹ Professor Adjunto Neurologia HUCFF – UFRJ e neurologista do INCA-RJ.

² Neurocirurgião. Departamento de Neurocirurgia do INCA-RJ.

Agradecimento: os autores são gratos a Péricles Maranhão Neto, pelo auxílio técnico na elaboração das imagens.

Correspondência: Dr. Péricles Maranhão-Filho. Av. Canal de Marapendi, 1680/1802. Rio de Janeiro – RJ. 22631-050.
e-mail: pmaranhaofilho@gmail.com